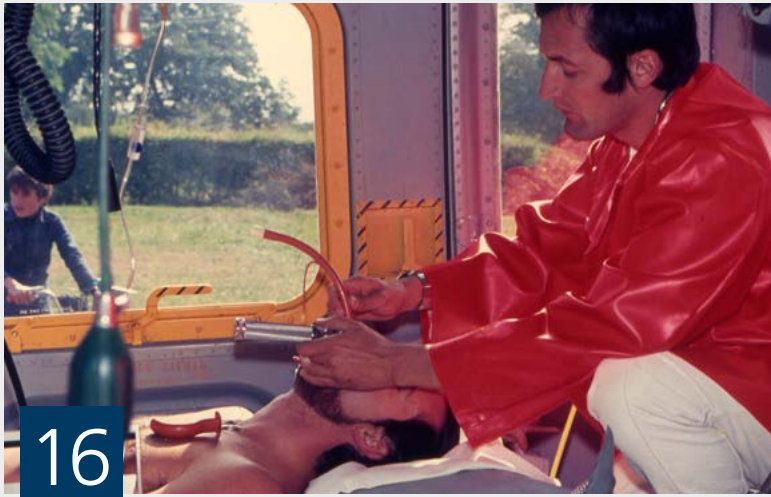

## Respiratorische Notfälle: Ein Leitsymptom – viele Facetten

Die prähospital Patientversorgung findet häufig unter hohem Zeitdruck und mit eingeschränkten diagnostischen Mitteln statt. Die Dyspnoe stellt eine besondere Herausforderung dar, denn die bedrohliche Luftnot geht oftmals mit Panik einher, die sich auf Angehörige und andere anwesende Personen übertragen kann. Hier muss dann sofort mit der Therapie begonnen und hoch effizient gearbeitet werden. Diese RETTUNGSDIENST-Ausgabe widmet sich ausgewählten, einschlägigen Krankheitsbildern rund um das Leitsymptom Dyspnoe und zeigt, mit welchen Mitteln der oft lebensbedrohlichen Atemnot entgegengewirkt werden kann.

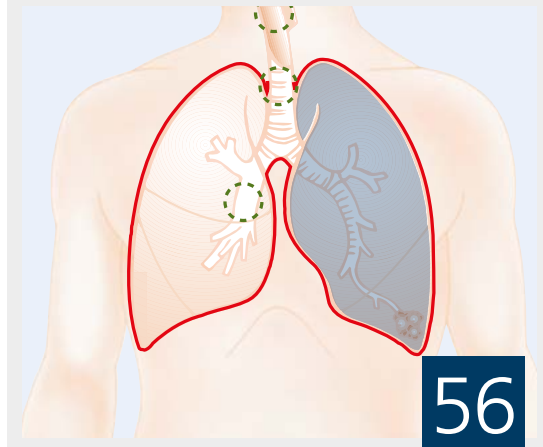


## Impulse für die Zukunft des Rettungsdienstes: Dr. Bodo Gorgaß im Exklusivinterview



16

## Kurzgefasst: Die Anatomie der Lunge



56

## „Subakute Einsätze“: Ärztliche Bereitschaftspraxen im Blick

Der Rettungsdienst wird zunehmend für „Nicht-Notfälle“ in Anspruch genommen, was zu einer Überstrapazierung der Notaufnahmen führt. Dabei gehören bestimmte Krankheitsbilder in die Hand des Hausarztes, auch außerhalb der Praxiszeiten.



36

## Atemnot: Ein häufiger Einsatzgrund im Rettungsdienst

Dem Notfallsanitäter werden für respiratorische Notfälle verschiedene invasive Maßnahmen an die Hand gegeben. Unser Beitrag bietet einen strukturierten Überblick über die pathophysiologischen Ursachen der Dyspnoe und erläutert die Behandlungsalgorithmen.



72

# INHALT

---

## RETTUNGSDIENST

- 12** Corona ante portas:  
Aktuelle Informationen zu „Covid-19“  
M. Brabant
- 14** Im Blickpunkt: Neues Masernschutzgesetz  
gilt auch für den Rettungsdienst  
M. Brabant
- 16** „Zu geringe Rechtssicherheit“:  
Rettungsdienst-Pionier fordert  
Nachbesserung des NotSanG  
P. Poguntke
- 22** 7 Jahre nach Verabschiedung des  
Notfallsanitättergesetzes:  
Die Diskussion geht weiter  
K. von Frieling
- 28** Ambulance of Horrors:  
Wie man ein Awareness-Konzept  
auf den Rettungsdienst überträgt  
H. Regener · C. Zimmermann
- 34** HLF fährt voraus zur Reanimation:  
FW Bad Brückenau realisiert schnellere  
Versorgung im extremen Notfall  
P. Poguntke
- 36** Kleinkind mit Zahnproblemen:  
Mit dem RTW in die Bereitschaftspraxis  
K. Proost · D. Stiemert
- 40** Rettungsdienst in Sachsen-Anhalt:  
Antwort auf Fragenkatalog liefert um-  
fangreiche Daten und Fakten  
P. Poguntke

## ZERTIFIZIERTE FORTBILDUNG

- 43** Die Lungenarterienembolie im Rettungs-  
dienst: Ein Notfallbild mit vielen Facetten  
T. Sellmann · C. Cleff

---

## FORTBILDUNG

- 56** Die Lunge als zentrales Atmungsorgan:  
Eine Übersicht  
G. Naths
- 62** Das Lungenödem:  
Nicht nur ein kardiales Problem  
S. Braunecker
- 68** Akute Atemwegsverlegung:  
Von Bolusgeschehen bis Tumorobstruktion  
G. Naths
- 72** „Der Patient hat ein B-Problem“:  
Dyspnoe als Leitsymptom  
K. Arlt · M. Flentje
- 80** „Raucherkrankheit“  
mit Notfallpotenzial: COPD  
G. Naths
- 84** Atemnot im Kindesalter:  
Pseudokrapp, Epiglottitis und akute  
Bronchiolitis  
G. Naths

---

## NOTFALLPRAXIS

- 88** Ein notfallmedizinischer Klassiker:  
Luftnot im Seniorenwohnheim  
P.G. Knacke

- 
- 91** Impressum
- 91** RD-Markt
- 97** Kleinanzeigen
- 98** Termine

Der Gesamtauflage dieser Ausgabe liegen Broschüren der Firma Fleischhacker GmbH & Co. KG sowie einer Teilaufgabe Broschüren der Springer Medizinverlag GmbH bei. Wir bitten um freundliche Beachtung.

Titelbild:  
Weinmann Emergency