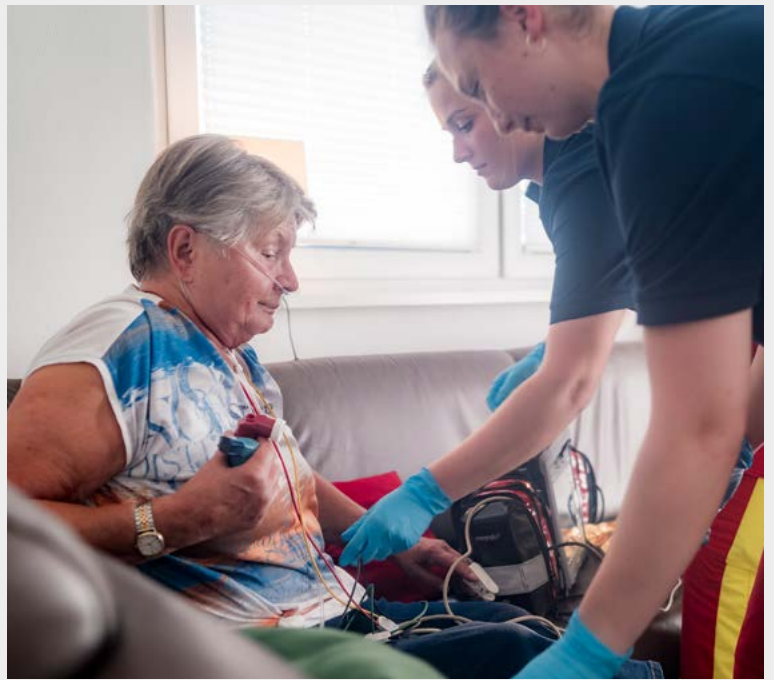


**Unspezifisch, aber lebensbedrohlich:
Mehr als nur Schmerzen**

Internistische Alarmierungen können sich schnell zu dynamischen, lebensbedrohlichen Situationen entwickeln. Unspezifische Symptome wie Dyspnoe, abdominale oder thorakale Schmerzen verschleiern häufig die tatsächliche Dringlichkeit und erfordern ein wachsames, strukturiertes Vorgehen. Denn was z. B. als Bauchschmerz beschrieben wird, kann sich als eine Urolithiasis oder ein Aortenaneurysma herausstellen. Atypische Präsentationen, Vorerkrankungen und überlappende Beschwerdebilder erschweren die Einschätzung zusätzlich. Welche Hinweise dürfen also im Einsatz nicht übersehen werden, um kritische Verläufe frühzeitig zu erkennen und adäquat zu priorisieren? Und wie gelingt es, internistische Notfälle trotz unspezifischer Symptomatik sicher einzuordnen?



**Reflektieren, verstehen, verbessern:
Welchen Einfluss hat Supervision?**



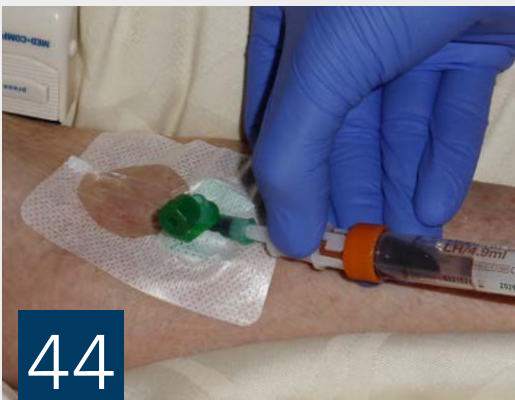22

**Patientenfürsprache in der Präklinik:
Neu in der Luftrettung**



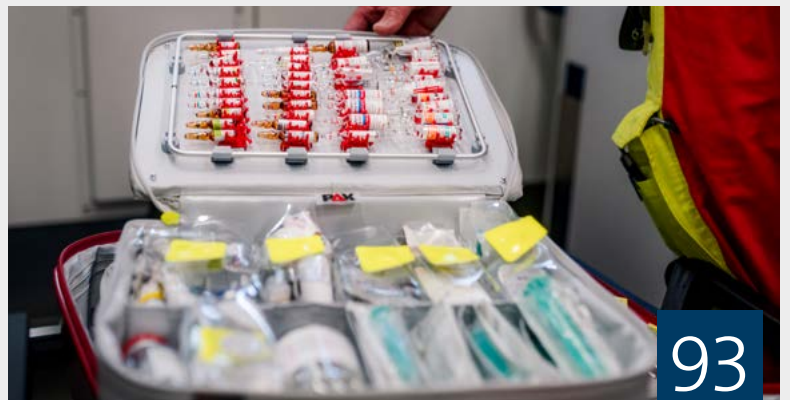28

**Präklinische Blutentnahme:
Fehlerquellen und Chancen**



44

**Rechtliche Vorgaben zur Analgesie durch NotSan:
Mögliche Handlungswege im Überblick**



93

INHALT

RETTUNGSDIENST

- 10** Handlungs- und Entscheidungskompetenzen in Österreich: Ein internationaler Vergleich
R. Dünser
- 16** Crew/Crisis Resource Management (CRM) im Rettungsdienst (Teil 6): Kommunikation und Führung
P. Lorenz · C. Lind
- 22** Systemische Supervision im Rettungsdienst (Teil 2): Anlässe und Nutzen im Überblick
G. Heringshausen
- 28** Patientenfürsprache in der Luftrettung: Konzept, Wirkung und Perspektiven
C. Dummann

ZERTIFIZIERTE FORTBILDUNG

- 33** Kinderschutz im Rettungsdienst: Kernbegriffe, Rechtsgrundlagen und Berührungspunkte
M. Meissner

FORTBILDUNG

- 42** Basics im Rettungsdienst (Teil 22): Aufziehen und Mischen von Medikamenten
T. Joormann
- 44** Blutentnahme im Rettungsdienst: Was spricht dafür, was dagegen?
P. G. Knacke
- 46** Einsätze mit dem Stichwort „Atemnot“: Wie man sie geschmeidig macht
R. Schnelle
- 51** Anaphylaxie und Angioödem: Wenn die Schwellung lebensbedrohlich wird
T. Friedrich · J. Bräunig

- 56** Ösophagusvarizenblutung: Ein hochdynamischer internistischer Notfall im Rettungsdienst
W. Nitz
- 62** Ventrikeldrainagen im Rettungsdienst: Selten, aber gefürchtet?
F. U. Nohe-Griesler
- 68** Brustschmerz jenseits des Herzinfarkts: Die gefährlichen Alternativen
N. Donschen
- 74** Erbrechen mit Hämatemesis oder Thoraxschmerz: Mallory-Weiss- vs. Boerhaave-Syndrom
W. Nitz
- 79** Der Steinstau im Harnweg: Ein Überblick über die Urolithiasis im Rettungsdienst
H. Sudowe
- 82** Das akute Abdomen: Eine Übersicht
R. Schnelle

NOTFALLPRAXIS

- 88** Eine seltene NSTEMI-Ursache: Tachykarde Herzrhythmusstörung beim MINOCA-Syndrom
J. Schneider · M. W. Schneider

RECHT

- 93** Analgesie durch NotSan: Darf ich? Soll ich? Muss ich?
G. C. Bischof

-
- 96** RD-Markt
- 97** Impressum und Kleinanzeigen
- 98** Termine

Titelbild:
S. Drolshagen